Stanford Univ
DEC
11
1905

Aus der

Frauenklinik der Universität Heidelberg.

Direktor: Geheimrat Prof. Dr. A. Edler v. Rosthorn.

Ein Beitrag zur Kenntnis der Cysten des kleinen Labiums.

Inaugural-Dissertation

zur

Erlangung der Doktorwürde

einer

hohen medizinischen Fakultät der

Ruprecht-Karls-Universität zu Heidelberg

vorgelegt von

Alfred Marx

aus Frankfurt a. M.

Berlin 1905.

VERLAG VON S. KARGER.

KARLSTRASSE 25.

Gedruckt mit Genehmigung der medizinischen Fakultät
der Universität Heidelberg.

Dekan: Geh. Hofrat Prof. Dr. A. Edler v. Rosthorn.
Referent: Geh. Hofrat Prof. Dr. A. Edler v. Rosthorn.

Wenngleich über cystische Bildungen im Labium minus bereits eine grössere Reihe von Beobachtungen vorliegt, so ist doch die Kenntnis des Ursprungsortes dieser seltenen Gebilde auf den ersten Blick keineswegs in allen Fällen eine klare.

Als ein Abkömmling der äusseren Haut, wie das kleine Labium ihn darstellt, bietet es uns normaler Weise den Befund, den wir an der Cutis zu finden gewohnt sind.

Treffen wir daher unter Geschwulstbildungen der Nymphen Cysten, die sich als Atherome darstellen, oder als Abkömmlinge des ausgedehnten Lymphnetzes, das das kleine Labium durchzieht, so kann uns dies nicht wunder nehmen.

Auch verklebte Schleimhautfalten mögen zuweilen eine solche Cyste hervorgehen lassen.

Wie steht es nun aber, wenn die Cyste eine Epithelform aufweist, wie wir sie normaler Weise im Labium minus nirgends vertreten finden? Wie sollen wir die Herkunft der Cyste deuten, wenn die Innenwand mit hohen Zylinderzellen austapeziert ist?

Mit dieser Frage haben sich eine Reihe von Autoren bereits beschäftigt.

Im Archiv für Gynäkologie, Bd. LXII, Heft 1, findet sich eine Arbeit von A. Bluhm „Über Cysten des Labium minus“ Bluhm bringt hier zwei eigene Fälle und bespricht die ganze bis zum Jahre 1901 erschienene Literatur über diesen Gegenstand, so dass es unnötig erscheint, dieser hier neuerlich eine eingehende Beleuchtung widerfahren zu lassen.

Ich möchte aber in dieser Arbeit den bereits bekannten Fällen einen weiteren zur Seite stellen. War es auch unmöglich, den Ausgangspunkt der Geschwulst direkt mit aller Sicherheit nachzuweisen, so bot diese doch manche interessante Verhältnisse dar, die ihre Beschreibung gerechtfertigt erscheinen lassen.

Der Fall kam am 9. IX. 1901 im „Allgemeinen Krankenhaus“ in Graz zur Beobachtung.

Die Krankengeschichte besagt folgendes:

46jährige Bäuerin. Erste Menses mit 16 Jahren. Menses stets regelmässig, schwach, dauerten 6—7 Tage. 3 normale Geburten, die letzte vor 18 Jahren. Wochenbetten fieberfrei.

Seit 3 Jahren merkt Pat., dass in der linken kleinen Schamlippe eine Geschwulst langsam wächst, die ihr keine Schmerzen verursacht und die beim Husten nicht an Grösse zunahm.

Seit einem Jahr Atemnot und Herzklopfen.

Status somaticus: Ziemlich kräftige, mässig gut genährte Frau.

Ausser Emphysema pulmonum kein abnormer Befund.

Genitalbefund: In der Gegend der linken Hälfte des Frenulum clitoridis und der oberen Hälfte der linken Nymphe eine zapfenförmige, hühnereigrosse Geschwulst von cystischer Beschaffenheit.

Die Haut darüber dünn, verschieblich. Introitus mässig weit, Portio plump. Uterus retrovertiert, dextroponiert, von normaler Grösse, Form und Konsistenz. Rechtes Parametrium straff. Linkes frei. Adnexe nicht zu tasten.

Diagnose: Cystis labii sinistri.

11. IX. 1901 Operation. Exzision in ruhiger Chloroformnarkose. Die Haut über der Cyste wird in der Nähe der Basis median umschnitten und die Cyste herausgeschält. Dabei wurde der Cystenbalg verletzt, und es entleerte sich ein Teil braunen, fadenziehenden, zähen Inhalts.

Lineare Naht. Am 8. Tage Entfernung der Nähte.

Heilung per primam. 19. XI. 1901 Entlassung.

Das makroskopische Präparat, das in Formalin gehärtet ist, besitzt eine Länge von 6 und einen grössten Querdurchmesser von 3 cm.

Die Abtragungsfläche zeigt eine Dimension von $3^1/_2$ zu $2^1/_2$ cm.

Die Geschwulst ist in einer Dicke von 3 mm von der Haut des kleinen Labium bedeckt, die stark gerunzelt ist, ein Umstand, der wohl zum Teil auf die lange Einwirkung der Konservierungsflüssigkeit zu beziehen ist.

An einer Stelle, etwa dem grössten Querdurchmesser entsprechend, nimmt man an der Vorderseite des Tumor eine seichte, rinnenförmige Furche wahr, die deutlich ausgeprägt über derselben bis etwa zur Mitte verläuft, die sich aber auch über die andere Hälfte, wenn auch nur sehr schwach ausgeprägt, fortsetzt.

Auf dem Längsschnitt zeigt sich unter der die Cyste bedeckenden, äusseren Haut die Cystenwandung. Sie ist nur lose durch fibröses Gewebe mit dieser verbunden, ist weisslich, stellenweise mehr gelblich gefärbt und besitzt eine Dicke von 1 mm.

Die Wandung des Tumor macht makroskopisch den Eindruck fibrösen Gewebes.

Die Innenfläche der Cystenwandung besitzt eine weisslich-gelbe Farbe. Auf der Mitte derselben erhebt sich, genau der obenbeschriebenen seichten Furche entsprechend, eine Leiste, die den Innenraum in zwei annähernd gleiche Partien teilt, so dass es den Anschein gewinnt, als ob da vielleicht einmal eine Scheidewand bestanden hätte, die den jetzt einheitlichen Tumor in zwei Teile schied. Auch sonst finden sich an der Innenseite des Tumors noch mehrere Vertiefungen, die den Gedanken an eine ursprüngliche Multilokularität aufkommen lassen; durch den Cysteninhalt kam es dann zu einem Verstreichen und wohl zur teilweisen Atrophie der trennenden Wände.

Die Cystenwand ist grösstenteils glatt. Aber an einzelnen Stellen finden wir fest anhaftende, ockergelbe, vielgestaltige, klein-papilläre „Wucherungen", die die Wand bedecken, über die sich makroskopisch Genaueres nicht sagen lässt.

Was endlich den gehärteten Cysteninhalt betrifft, so zeigt er eine dicke Beschaffenheit und besitzt eine gelb-weissliche Farbe.

Mikroskopische Untersuchung: Bei der mikroskopischen Untersuchung wurde so vorgegangen, dass die verschiedensten Teile der Cystenwandung in Paraffin und Celoidin eingebettet und dann mit Hämatoxylin-Eosin, van Gieson, Alkoholcarmin-Pikrinsäure gefärbt wurden. Auch wurden verschiedene Reaktionen, wie die Schleimreaktion mit Mucicarmin, die Färbung auf elastische Fasern nach Weigert, auf Fibrin nach Weigert und die Reaktion auf Hämosiderin mit gewissen Teilen der Cystenwand angestellt.

Es ergab sich dabei folgendes Resultat:

An allen Präparaten, ausgenommen denjenigen, die der Abtragungsstelle entsprechen, erkennt man mikroskopisch drei Schichten:

1. Äussere Haut;
2. fibröse Cystenwand;
3. inneres Epithel der Cyste.

1. Die äussere Haut zeigt ein schön ausgebildetes Stratum Malpighi, darüber das Stratum corneum. Das Stratum Malpighi weist an seiner Basis eine den Papillen aufsitzende Zellenreihe auf, die durchweg braun pigmentiert ist. Auch in den Papillen findet sich stellenweise Pigment eingelagert.

Die obersten Schichten des Epithels unter dem Stratum corneum zeigen schön ausgebildete Keratohyalingranula.

Im Corium gewahrt man längs und quer getroffene Gefässe, die zu den Papillen ziehen und zum Teil noch Blut führen.

Während die oberen Schichten des Coriums einen grösseren Zellenreichtum aufweisen, sind die unteren, der Cystenwand genäherten ziemlich zellarm, haben eine gequollene Beschaffenheit und sind von ziemlich lockerem Gefüge. Hier und da sieht man zwischen den einzelnen Fasern längliche, schmale, stäbchenförmige, teilweise gewundene Kerne, die wohl glatten Muskelfasern angehören dürften.

Talgdrüsen finden sich an einigen Stellen der Haut in grosser Anzahl, an anderen sind sie sehr spärlich.

2. Fibröse Cystenwand. Sie ist in ihrer äusseren Schicht ziemlich zellarm. Man sieht nur wenige schmale, langgestreckte, etwas geschlängelte Kerne zwischen den gequollenen Fasern, die ich ebenfalls auf vereinzelte glatte Muskelfasern beziehen möchte. In einzelnen Schnitten sah ich solche zu Bündeln geordnet beieinander liegen. Auch Nervenfasern konnten in einem Schnitt in der Cystenwandung nachgewiesen werden. Während in den meisten Präparaten die äussere Schicht der Cystenwandung sehr arm an zelligen Elementen ist, kann man durchweg in den dem Epithel genäherten Partien einen grossen Zellreichtum nachweisen.

Hier zeigt der Tumor auch einen grösseren Gefässreichtum. Auch elastische Fasern fanden sich in mässigen Mengen in der Cystenwandung.

3. Epithel. Allenthalben, wo es vorhanden ist, zeigt es nur eine Schichte, und zwar eine Reihe hoher, schmaler, allerdings nicht durchweg zylindrischer Elemente mit basal-stehendem, teils viereckigem, teils rundlichem, mehr oder minder hohem Kern und breitem, hyalinem Innensaum — ein Epithel, das dem des Cervikalkanals sehr ähnelt (Fig. I). Stellenweise sieht man zwischen dem Epithel abgestorbene Kerne, welche in Gewebslücken liegen.

Aber nicht überall ist das Epithel rein zylindrisch. Zuweilen ist es mehr kubisch, stellenweise mehr abgeflacht. In einem Präparat, das in Zusammenhang mit dem Cysteninhalt gefärbt ist, gewahrt man unter letzterem das vollständig plattgedrückte Epithel. Ich möchte deshalb diese verschiedene Gestaltung des Epithels auf den Druck des Cysteninhalts beziehen. Man findet unter den Epithelzellen auch solche von glockenartiger Form mit sichelförmigem Kern, der vollständig an die Basis gedrückt ist. Es besitzen diese Zellen also vollkommen die Gestalt von Becherzellen.

Die Schichte des bedeckenden Epithels ist auch keine kontinuierliche. Zuweilen fehlen in der sonst wohl ausgebildeten Reihe einzelne Zellen, stellenweise sind sie dünner gesät oder fehlen gar auf grössere Strecken hin vollkommen. Es will mir scheinen, dass wir es an diesen Stellen mit untergegangenen Elementen zu tun haben, d. h. dass die hier fehlenden Zellen im Cysteninhalt aufgegangen sind. Die Lücken mit den abgestorbenen Kernen, von denen oben gesprochen wurde, sind wohl abgestorbene Epithelzellen, die sich nicht mehr färbten, und die als Vorstufen jener grösseren oder kleineren Epithellücken zu betrachten sind.

Die Falte, die das Cystenlumen in der Mitte durchsetzt, ist ebenfalls mit Zylinderepithel bekleidet. Auf der Kuppe der Falte fehlt es jedoch. Dies lässt wohl die Ansicht, dass jene Falte einmal eine trennende Wand zwischen zwei kleineren Abteilungen der Cyste gewesen ist, gerechtfertigt erscheinen.

Flimmerhaare besitzt das Epithel nirgends.

Eine besondere Besprechung muss ich den Stellen der Cystenwandung widmen, die jene fest anhaftenden, ockergelben, vielgestaltigen, klein papillären „Wucherungen“ aufweisen, weil sie ein anderes Verhalten darbieten, als die übrigen Partien der Cystenwandung. Im wesentlichen finden wir ja auch hier die drei Schichten des Tumor wieder; was die äussere Haut betrifft, so zeigt dieselbe in diesen Präparaten einen bedeutenden Reichtum an Talgdrüsen. Sonst stimmt die Struktur des Coriums und der fibrösen Cystenwand mit der in den andern Präparaten überein, nur zeigt das Gewebe der letzteren besonders in den dem Epithel genäherten Schichten einen mehr hyalinen Bau.

Das Epithel fehlt an den Stellen, wo sich die „Wucherungen“ befinden. Es zeigt sonst auch hier im allgemeinen Zylinderform. Wir können nachweisen, dass das Epithel bis an die Basis der Wucherungen heranreicht und dass es dann fast vollkommen aufhört, gleichsam von jenen durchbrochen (Fig. II). Wo das Epithel vorhanden ist, ist es auch in diesen Präparaten kein kontinuierliches. Stellenweise fehlt es ganz, dann wieder sieht man einzelne Zylinderzellen büschelartig bei einander stehen. Auch diese zuletzt genannten Zellen tragen grösstenteils Spuren der Degeneration: Sie sind gequollen und haben sich in ihrem Protoplasma lebhaft dunkelblau mit Hämatoxylin gefärbt, während der Kern kaum sichtbar ist. An einigen Stellen sieht das Epithel vollkommen syncytial aus, so dass sich die Zellgrenzen nicht mehr oder doch nur schwer nachweisen lassen. Eine besondere Beachtung verdienen die Gefässe an den Stellen der Wucherungen und in diesen selbst.

Sie treten da in enormer Menge auf. Die Endothelien sind gequollen, gewuchert und sind stellenweise beinahe kubisch. Die Gefässe selbst sind zum Teil stark mit Blut gefüllt. Viele kann man durch die „Wucherungen“ hindurch verfolgen bis zu dem Cysteninnern. Hier weicht das Lumen — so scheint es zuweilen — nach beiden Seiten hin auseinander, so dass die veränderten Endothelzellen dann als eine oberste Schichte die „Wucherungen“ überkleiden. Es wären so notwendigerweise jene syncytialen Elemente und die oben als gequollene Epithelien bezeichneten Gebilde nicht als gewöhnliches Zylinderepithel, sondern als gequollene, veränderte Endothelien zu deuten.

Was den weiteren Bau der „Wucherungen“ anbelangt, so sieht man zwischen den Gefässen einen enormen Reichtum an grossen, geradezu decidualen, zelligen Gebilden mit rundlichem oder mehr ovalem, bläschenförmigem Kern (Fig. III.) Stellenweise trifft man auch auf ältere Bindegewebszüge, die sich nach van Gieson leuchtend rot gefärbt haben.

Schliesslich gewahrt man hellgelbe, feinkörnige Massen zwischen und in den Zellen, die z. T. die Hämosiderinreaktion geben, also eisenhaltiges Pigment.

Ein Wort noch über die Abtragungsfläche der Cyste. Ihr fehlt die äusserste Schichte der deckenden Haut. Die unmittelbar über der Abtragstelle gelegene Cystenwand zeigt einen enormen Gefässreichtum. Im Innern trägt sie grössere und kleinere Einsenkungen und Buchtungen des Zylinderepithels, welche Einsenkungen und Buchtungen sich übrigens auch an zahlreichen anderen Stellen der Cystenwand vorfinden.

Es erübrigt zum Schluss eine Besprechung des Cysteninhalts. Derselbe besitzt, nach van Gieson gefärbt, eine hellbräunliche Färbung. Zahlreiche weisse Blutkörperchen und abgestorbene Kerne sind in ihm eingelagert. Unmittelbar über der Cystenwand selbst sieht man in einem Präparat den Inhalt durchsetzt von ganzen Zügen roter Blutkörperchen. Sonstige zellige Elemente hat der Cysteninhalt nicht aufzuweisen.

Die Schleimreaktion, die mit Mucikarmin mit den Präparaten angestellt wurde, schien in den Präparaten, die nicht mit „Wucherungen“ besetzt waren, schwach positiv zu sein. Auch Thionin gab eine schwache Metachromasie.

Es lässt sich aber etwas sicheres darüber, ob Schleim vorhanden ist oder nicht, nicht aussagen; denn das Präparat hat lange in der Konservierungsflüssigkeit gelegen, und da dürften, selbst wenn grössere Mengen Schleimes vorhanden waren, wohl

chemische Veränderungen mit diesen vor sich gegangen sein, die den Nachweis erschweren.

Wenn wir im Folgenden es versuchen, uns über den Ausgangspunkt des Tumor einen Begriff zu verschaffen, so möchte ich ausgehen von der Einteilung, die A. Bluhm in ihrer Arbeit den cystischen Tumoren des Labium minus gegeben hat.

Es ist dies folgende:

1. Cysten, welche abstammen von normalen Bestandteilen des normalen Labiums, Bildungen idiotoper Natur;

2. Cysten, welche entstanden sind aus pathologischer Weise im kleinen Labium vorhandenen Gebilden, Bildungen heterotoper Natur. Hierbei kann es sich handeln entweder um aus versprengten oder verlagerten Keimen hervorgegangene Cysten (Drüsenheterochthonie) oder um abnormer Weise vom Labiumepithel gebildete Drüsen (Drüsenheteroplasie);

3. Cysten, welche ihren Ursprung nehmen sollen von einem persistierenden, abnormer Weise im kleinen Labium endigenden Gartnerschen Gang, die sog. „Kystes Wolffiens“ Léon Webers und Pichevins.

Lässt sich unser Fall unter eine dieser drei Kategorien gruppieren? Schon in der Einleitung habe ich kurz auf Atherome hingewiesen, die an den kleinen Labien als den Abkömmlingen von Falten äusserer Haut ebenso gut vorkommen können, als z. B. auf der Kopfhaut. Eine ganze Reihe solcher Gebilde ist von den verschiedensten Autoren beschrieben, wenn auch vielleicht nicht immer richtig gedeutet worden.

Handelt es sich nun auch in unserem Falle um eine solche Retentionsgeschwulst? Die Frage darf man wohl glatt verneinen. Wir haben bei der Beantwortung dieser Frage unser Augenmerk hauptsächlich dem Cysteninhalt zuzuwenden. Denn das Zylinderepithel gibt, wie auch Bluhm in ihrer Arbeit gelegentlich der Besprechung eines Falles von Brandt betont, nicht den Ausschlag. Sie sagt: Man könne sich vorstellen, dass die Zellauskleidung, die ursprünglich aus geschichtetem Plattenepithel bestand, sich in ihren obersten Lagen abstiess, dass nur die unterste, basale Reihe mehr zylindrischer Zellen stehen blieb und so der ursprünglichen Talgdrüse ein ganz anderes Gepräge gab. Dem ist vollkommen beizustimmen. Das Epithel kann uns in der Beurteilung im Stiche lassen, und wir müssen dem von Bluhm öfters zitierten Satze von Recklinghausens: „Die Form der Zellen allein kann, da sie wandelbar, über die Herkunft nicht entscheiden“, beipflichten. So nehmen wir denn unsere Zuflucht zu dem

Inhalt der Cyste. Hätte es sich wirklich in unserem Falle um eine Talgdrüse als Ausgangsort gehandelt, so müsste sich deren Vaterschaft schon makroskopisch am Inhalt ausprägen. Wir erwarten bei einer solchen Balggeschwulst einen breiigen, grützeartigen Inhalt. Dies war hier nicht der Fall. Er war vielmehr „braun, fadenziehend, zähe", also schleimartig oder kolloid. Mikroskopisch fänden wir beim Atherom Zellen, Reste des ehemals mehrschichtigen Epithels oder wohl auch Cholestearinkristalle.

Nichts von all dem hier. Eine vollständig homogen aussehende Masse mit eingestreuten weissen und roten Blutkörperchen zeigt sich uns unter dem Mikroskop. Die Frage der Herkunft von Talgdrüsen dürften wir damit, wie mir scheint, als erledigt betrachten, zumal da die Talgdrüsen der Umgebung gar keine Veränderungen aufweisen.

Handelte es sich vielleicht um eine Lymphcyste? Auch diese Frage ist zu verneinen, müssten wir doch bei solchen Tumoren ein ganz plattes oder gar fehlendes Epithel und unter Umständen Erweiterung der umgebenden Lymphnetze nachweisen können.

Damit bin ich mit den cystischen Tumoren, die ihren Ursprung von „normaler Weise" im kleinen Labium vorkommenden Gebilden nehmen, bereits zu Ende, und wir wenden uns zur zweiten Kategorie, der Bluhmschen Einteilung, zu den Cysten heterotoper Natur.

Wir haben es hier zu tun mit versprengten Gewebskeimen oder um „abnormer Weise" vom Labiumepithel gebildeten Drüsen. Ältere Autoren, wie z. B. Kölliker, behaupten, dass normaler Weise Schleimdrüsen in den kleinen Labien vorkommen. Neuere Forscher verneinen diese Ansicht, und es ist ja auch klar, dass an Gebilden, die von äusserer Haut sich herleiten, derlei anatomische Bestandteile a priori nicht zu erwarten sind. Und doch sind Cysten beschrieben worden, die zweifellos ihren Ausgangspunkt von Schleimdrüsen genommen haben. Beobachtungen von Robert Meyer „über merkwürdige Drüsenbefunde an Vagina und Vulva von Neugeborenen"[1]) sind geeignet, hier Klarheit zu schaffen.

Bei 5 Monate alten Föten zeigte das Vestibularepithel eine gekerbte Oberfläche; es lässt eine Neigung zur Drüsen- und Buchtenbildung erkennen. Die Fossa navicularis, der Sulcus nympho-hymenalis, der Sulcus paraurethralis, das Dach des Vestibulum und die untere Hymenfläche sind von diesem

[1]) Zeitschrift für Geburtsh. u. Gynäk., Bd. 46, S. 17.

Vestibularepithel, welches, als ein Teil des Canalis urogenitalis, entodermaler Herkunft ist, besetzt. Es greift aber auch über auf den zum Frenulum clitoridis führenden, inneren Schenkel der Nymphe. Wir haben also mit R. Meyer eine unregelmässige Grenze des Vestibularepithels festzustellen und ein ursprüngliches Übergreifen auf die Nachbarschaft. Nun fand R. Meyer in einem Falle längs des ganzen Sulcus vestibuli Drüsen aufgestellt; auch beschreibt er drüsige Buchten, die vom Sulcus nympho-hymenalis sich weiter nach aussen erstrecken. Schliesslich will er wahre Schleimdrüsen einige Male gefunden haben, jedoch stets nur an dem inneren Schenkel der Nymphen, welcher zum Frenulum clitoridis führt. Diese Schleimdrüsen stellen sich als ein Übergriff des Vestibularepithels dar und zwar der präurethralen Partie, in welcher Schleimdrüsen physiologisch sind. Noch ein weiterer Befund R. Meyers ist wichtig. Bekanntlich mündet der Ausführungsgang der Bartholinischen Drüse im Sulcus nympho-hymenalis oder sogar noch am unteren, inneren Teil des Labium minus. Nun kommt nach R. Meyer neben diesem Ausführungsgang ein Nebengang vor, der mit diesem parallel läuft, aber weniger tief sich erstreckt; häufig trägt der Nebengang Schleimdrüsen, besonders an seinem Ende. Das gleiche gilt vom eigentlichen Ausführungsgang; aber Schleimdrüsen finden sich nicht nur an seinem Ende, sondern auch, wenn auch selten, allseitig in der Nähe seiner Einmündung. Auch Bluhm erwähnt diese Besetzung des Ausführungsgangs der Bartholinischen Drüsen mit Schleimdrüsen, und sie fügt hinzu: „Da hat es gewiss nichts Gesuchtes, anzunehmen, dass von diesen Drüsen sich Keime ins kleine Labium verirren und hier zur Cystenbildung führen können, und tatsächlich scheint mir ein Teil von Labialcysten auf solche Drüsenkeimversprengungen zurückzuführen zu sein.“

Unter Drüsenheteroplasie ist nach Bluhm die Tatsache zu verstehen, dass Plattenepithel die Fähigkeit gewinnen soll, Schleim produzierende Drüsen zu erzeugen.

Ich gehe nunmehr gleich zum dritten Typus der Bluhmschen Einteilung über, zu den Cysten, die abstammen sollen von einem abnormer Weise im kleinen Labium endigenden Gartnerschen Gang, den sog. „Kystes Wolffiens“.

Wir kennen Cysten in der Vagina, die zweifellos ihren Ursprung haben in einem abnormer Weise erhalten gebliebenen Gartnerschen Gang, jenem Kanal, der, mit dem Wolffschen

Körper beginnend, als Wolffscher Gang zuweilen noch in der Uteruswandung verlaufend und meist an der Seite des Introitus vaginae oder im Hymen mündend, gefunden wird. Es hat von vornherein etwas Bestechendes, anzunehmen, dass auch Cysten des Labium minus sich von diesem Gang bezw. von seinen Resten ableiten könnten. Eine abnorme Endigung dieses Wolffschen Ganges in den Nymphen ist indes bis heute noch nicht nachgewiesen. Man kann es sich natürlich ausdenken, dass auch einmal hier die Mündung sein könne, aber niemand hat es gesehen; und, was wir nicht gesehen haben, können wir nicht ohne weiteres als glaublich annehmen. So sind jene Cysten, die von französischen Autoren für Abkömmlinge des Gartnerschen Gangs angesehen werden, einstweilen noch anderen Gattungen zuzurechnen, wie dies auch Bluhm tut, und ich sage mit ihr: „Wir müssen einen solchen Typus solange negieren, bis nachgewiesen ist, dass der Gartnersche Gang im Labium minus enden kann, oder solange, bis in den Nymphen eine Cyste beobachtet wird, die sich bis in die Gegend des Parovarium hinauf verfolgen lässt."

Kehren wir nun zu unserem Fall zurück, so dürfen wir auch hier den dritten Typus ausschliessen. Um eine Cyste, hervorgegangen aus Resten des Gartnerschen Gangs, handelt es sich in meinem Fall gewiss nicht. Denn das Hauptkriterium, das wir für eine solche Cyste aufgestellt haben, die Möglichkeit, den Ursprung zu verfolgen, nach der Gegend des Parovarium hin, fehlt auch hier.

So bleibt uns nur der zweite Typus übrig; hier lässt sich denn auch der Tumor recht gut unterbringen.

Es sass die Geschwulst, wie oben mitgeteilt ist, in der Gegend der linken Hälfte des Frenulum clitoridis und der oberen Hälfte des linken Labium minus. Wie erwähnt, fand R. Meyer bei Foten und Neugeborenen einen Übergriff des Vestibularepithels auf dieses Gebiet, ja er fand sogar wiederholt wahre Schleimdrüsen und zwar stets am inneren Schenkel der Nymphen, welcher zum Frenulum clitoridis führt, also gerade an der Stelle, die dem Sitz unserer Geschwulst entspricht. Bei Erwachsenen hat R. Meyer, soweit mir bekannt ist, solche Untersuchungen nicht ausgeführt; aber er hat sie in Aussicht gestellt. Mir scheint vorläufig die Behauptung nichts Gezwungenes zu haben, dass solche Schleimdrüsen beim erwachsenen Weibe erhalten bleiben und gerade deshalb, weil sie sich an einer Stelle finden, wo sie normaler Weise nicht hingehören, zu Retentionsgeschwülsten sich entwickeln können.

So bin ich denn der Meinung, dass es sich in meinem Fall um eine Schleimretentionsgeschwulst handelt. Ich habe zwar oben gesagt, dass die Schleimreaktion nur ganz schwach positiv war, und dass ich glaube, dass man in diesem Falle nicht allzuviel auf die Reaktionen geben dürfe, weil der Tumor lange in der Konservierungsflüssigkeit lag. Es braucht sich ja aber gar nicht um eine reine Schleimcyste zu handeln, sondern vielleicht um eine solche mit sekundärer kolloider Umwandlung. Hierfür spricht auch das makroskopische Aussehen des Inhalts.

Was ist nun aber von den aufgelagerten, ockergelben, vielgestalteten, papillären „Wucherungen“ zu halten? Hier handelt es sich wohl zweifellos um eine beginnende Organisation des Cysteninhaltes durch junges Bindegewebe. Wir bemerken zahlreiche, grosse, gekörnte und teilweise gelblich pigmentierte Zellen von rundlicher oder Spindelform und einen grossen Reichtum an jungen Gefässen, dazwischen aber auch Züge älteren, kernlosen Bindegewebes. Das ockergelbe Pigment, das sich ausserhalb und innerhalb der erwähnten grossen Zellen findet, hat seinen Ursprung im Blutfarbstoff, der wohl gelegentlich eines äusseren Trauma aus den zahlreichen zartwandigen, jungen Gefässen in das Gewebe austreten konnte. Der Eisengehalt des Pigments geht aus dem positiven Ausfall der Hämosiderinreaktion hervor.

Der erste Fall von Bluhm zeigt mit dem meinen eine sehr weitgehende Übereinstimmung, sowohl in Hinsicht auf den Sitz als auch auf die mikroskopische Struktur des Tumors. Sie bezeichnet ihre beiden Fälle als den „Typus des polypösen glandulären Kystom“ und betrachtet als ausschlaggebend für diese Diagnose den Befund von vielfachen senkrechten, auf aktive Vorgänge im Epithel hinweisende Einsenkungen und Buchtungen der Cystenwand. Ich fand solche kurze Einsenkungen und Buchtungen ebenfalls an fast allen Präparaten, hauptsächlich aber an denen, die der Abtragungsstelle entsprachen, stelle also auch für meinen Fall die Diagnose des polypösen, glandulären Kystoms, hervorgegangen aus einer Schleimdrüse, die in den oberen Teil des linken Frenulum clitoridis sich verirrt hatte.

Zum Schluss möchte ich noch einmal auf das Verhalten der Gefässe hinweisen. Die teils gequollenen, teils gewucherten, kubischen Endothelzellen, die senkrecht an das Cystenlumen herantretenden Gefässe, die hier ihr Endothel scheinbar nach den Seiten auseinander weichen lassen, die syncytialen Elemente, die stellenweise das Cysteninnere besetzen, lassen den Gedanken an

eine primäre Veränderung der Gefässe aufkommen. In der hiesigen Frauenklinik sah ich ein Adenomyom, dessen adenomatöse Räume allem Anschein nach in Veränderungen der Blutgefässe ihre Entstehung fanden. Man könnte, wie gesagt, glauben, dass auch bei unserer Cyste das Primäre eine Veränderung in den Gefässen sei und an sie als den Ausgangspunkt der Geschwulst denken. Alles in allem kann ich mich jedoch mit dieser Auslegung nicht so recht befreunden und muss deshalb damit schliessen, dass ich sage: Ich halte auch in meinem Falle, gerade wie Bluhm in dem ihren, fest an der glandulären Provenienz des Tumor.

Es ist mir eine willkommene Pflicht, Herrn Geheimrat von Rosthorn auch an dieser Stelle für Überweisung des Themas und Materials und für die gütige Erlaubnis, im Laboratorium der Frauenklinik zu arbeiten, meinen ergebensten Dank zu sagen.

Herrn Prof. Dr. Schottlaender danke ich für die liebenswürdige Unterstützung bei der Arbeit, ebenso Herrn Dr. Kermauner.

Lebenslauf.

Ich bin geboren zu Frankfurt a. M. am 29. März 1880 als Sohn des im Jahre 1885 verstorbenen Kaufmanns Siegfried Marx.
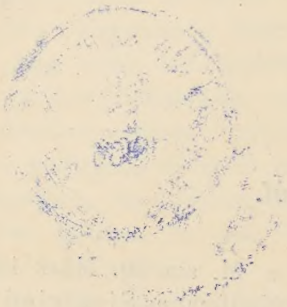
Meinen Schulunterricht erhielt ich grösstenteils auf dem Städtischen, späteren Lessing - Gymnasium meiner Heimatstadt. Diese Anstalt verliess ich Ostern 1900 mit dem Zeugnis der Reife und begab mich nach Heidelberg, um Medizin zu studieren. Hier bestand ich Februar 1902 das Tentamen physicum. Sommer 1902 begann ich meine klinischen Studien an der Universität Kiel und setzte diese im Winter 1902/03 in Berlin fort. Im darauffolgenden Sommersemester kehrte ich nach Heidelberg zurück, wo ich im Winter 1904/05 das Staatsexamen bestand.